



FACULDADE DE EDUCAÇÃO E MEIO AMBIENTE

TACIANA OLIVEIRA LAGUNA

**ATELECTASIA PULMONAR EM RECÉM NASCIDO
PREMATURO E A ATUAÇÃO DA FISIOTERAPIA NA
UNIDADE DE TERAPIA INTENSIVA NEONATAL**

Ariquemes – RO

2018

Taciana Oliveira Laguna

**ATELECTASIA PULMONAR EM RECÉM NASCIDO
PREMATURO E A ATUAÇÃO DA FISIOTERAPIA NA
UNIDADE DE TERAPIA INTENSIVA NEONATAL**

Monografia apresentada ao curso de graduação em Fisioterapia da Faculdade de Educação e Meio Ambiente – FAEMA, como requisito parcial à obtenção do grau de bacharelado em Fisioterapia.

Prof^a Orientadora: Esp. Jéssica Castro dos Santos.

Ariquemes – RO

2018

FICHA CATALOGRÁFICA
Dados Internacionais de Catalogação na Publicação (CIP)
Biblioteca Júlio Bordignon – FAEMA

L182a LAGUNA, Taciana Oliveira .

Atelectasia pulmonar em recém-nascido prematuro e a Atuação da fisioterapia na Unidade de terapia intensiva neonatal. / por Taciana Oliveira Laguna.
Ariquemes: FAEMA, 2018.

46 p.; il.

TCC (Graduação) - Bacharelado em Fisioterapia - Faculdade de Educação e Meio Ambiente - FAEMA.

Orientador (a): Profa. Esp. Jéssica Castro dos Santos.

1. Fisioterapia. 2. Atelectasia Pulmonar. 3. Recém-Nascido Prematuro. 4. Unidade de Terapia Intensiva Neonatal. 5. Modalidades de Fisioterapia. I Santos, Jéssica Castro dos. II. Título. III. FAEMA.

CDD:615.82

Bibliotecário Responsável
EDSON RODRIGUES CAVALCANTE
CRB 677/11

Taciana Oliveira Laguna

**ATELECTASIA PULMONAR EM RECÉM NASCIDO
PREMATURO E A ATUAÇÃO DA FISIOTERAPIA NA
UNIDADE DE TERAPIA INTENSIVA NEONATAL**

Monografia apresentada ao curso de graduação em Fisioterapia, da Faculdade de Educação e Meio Ambiente – FAEMA, como requisito parcial à obtenção do título de Bacharel.

COMISSÃO EXAMINADORA

Prof^a. Orientadora Esp. Jéssica Castro dos Santos
Faculdade de Educação e Meio Ambiente – FAEMA

Prof^a. Dra. Patricia Morsch
Faculdade de Educação e Meio Ambiente – FAEMA

Prof^a. Esp. Cristielle Joner
Faculdade de Educação e Meio Ambiente – FAEMA

Ariquemes, 08 de Novembro de 2018.

Ao meu esposo Juan Carlos, pelo carinho, dedicação,
paciência e incentivo, durante toda essa caminhada.

AGRADECIMENTOS

Primeiramente a Deus por ter me guiado durante todos esses anos, nessa longa jornada, pois me fizeste forte em momentos ao qual por diversas vezes pensei em desistir. Porém, em diversos momentos tive a prova que eu deveria seguir nesse caminho. A fisioterapia me escolheu por algum motivo, que ainda não compreendo; Ao meu marido **Juan Carlos Laguna Navarro**, que soube compreender a minha ausência durante muitas ocasiões no decorrer do nosso dia a dia. Sempre me apoiou e esteve presente quando eu necessitei, hoje sou outra pessoa graças a ti. Obrigada por ter me transformado, fazer de mim uma pessoa melhor, sou feliz por estar ao seu lado. Te amo;

A minha orientadora **Jéssica Castro dos Santos**, que não hesitou em realizar esse grande projeto, por não medir esforços para me orientar durante a execução deste trabalho, pois sua orientação foi essencial para a elaboração, auxiliando sempre que necessário, receba meu muito obrigado, pois sem a sua ajuda teria sido muito mais difícil;

Agradeço aos membros do Corpo docente do curso de Graduação em Fisioterapia da FAEMA – Faculdade Educação e Meio Ambiente **Prof.^a Dra. Patricia Morsch** e **Prof.^a Esp. Cristielle Joner**, pela disponibilidade de participar na minha banca examinadora e contribuições pessoais acerca do meu trabalho de fim de curso, meu “muito obrigado”;

A minha mãe **Iracema Oliveira da Silva** por ser essa super mãe, sou grata por ser sua filha, tú me ensinaste a escolher o certo, enxergar as consequências do errado, incentivando a todo momento a ser uma fisioterapeuta especial, te amo mãe;

Ao meu irmão **Romário de Oliveira Nunes** por ser esse irmão cuidador e ciumento, sempre me protegendo diante de qualquer situação, guiando-me para o caminho correto, diante de qualquer adversidade da vida;

A minha amiga **Daiane de Souza** que mesmo longe sempre me apoiou em tudo, que sempre acreditou em mim. Quantas e quantas vezes mandei mensagens pelo WhatsApp de desespero por pensar que não sabia o que dizer durante as minhas apresentações, tú me respondia: “Não te preocupes, eu sei que você sabe”. Muitas

vezes me recomfortaste em meus momentos de desespero. Agradeço por você fazer parte da minha vida mesmo eu estando aqui é você do outro lado do mundo;

Agradeço as minhas amigas que conquistei durante a minha graduação **Tália Eduarda Dáros dos Santos, Nayara de Almeida Consoline, Nayara Leticia Alves de Souza, Janaina Santos Sousa, Paula Daiane Anizio**, por todos os momentos que passamos juntas durante esses cinco anos o meu especial agradecimento. Sem vocês essa trajetória não teria sido tão prazerosa, houve dias de risadas, tristezas, desespero, angústia, porém sempre estivemos lado a lado;

A professora **Michele Thaís Fávero** que sempre foi muito querida pela nossa turma, que jamais descreditou em cada um de nós, com sua alegria contagiante, fazendo com que a fisioterapia não fosse biomecânica mas sim repleta de sentimentos, meus mais sinceros agradecimentos por haver estado ao nosso lado;

Ao longo de todo meu percurso eu tive o privilégio de aprender com os melhores professores, educadores, orientadores. Sem eles não seria possível estar aqui, meu coração está repleto de orgulho pelos ensinamentos;

Finalizo agradecendo a todos meus companheiros de turma por essa longa jornada encerrada, desejando uma brilhante carreira e muito sucesso a todos.

*“Que os vossos esforços desafiem as impossibilidades,
lembrai-vos de que as grandes coisas do homem foram
conquistadas porque parecia impossível. ”*

Charles Chaplin

RESUMO

Denomina-se recém-nascido prematuro os bebês nascidos vivos com a idade gestacional inferior à 37 semanas, ou seja, menor que 259 dias completos de gestação, podendo ser classificado de acordo com o peso inferior a 2.500g. Atelectasia pulmonar é caracterizada pela perda do volume de ar dos alvéolos do parênquima pulmonar, podendo atingir apenas um segmento pulmonar ou lobo, assim como o pulmão inteiro, o bloqueio sucede entre os brônquios de maior ou de menor calibre, ocasionando a diminuição da capacidade residual, associada a complacência pulmonar, provocando a diminuição de números de alvéolos em funcionamento. A conduta fisioterapêutica no tratamento da atelectasia tem como objetivo fundamental recrutar os alvéolos saudáveis do pulmão que teve um de seus segmentos acometidos, por sua vez recrutando os alvéolos do pulmão oposto, normalizando o gradiente ventilação/perfusão, minimizando a retenção de secreções, promover aumento da complacência pulmonar e a reexpansão de áreas atelectasiadas. O objetivo do trabalho foi descrever a atuação fisioterapêutica dentro da Unidade de terapia intensiva neonatal no tratamento da atelectasia pulmonar em recém-nascido prematuro. Os critérios de inclusão para realização deste trabalho consistiram em: estudos de caso, artigos científicos na íntegra, teses, nos idiomas Português, Espanhol e Inglês publicados entre os anos de 2001 a 2018. Como critérios de exclusão têm-se os trabalhos publicados antes da data referenciada e outros idiomas sem relevância para o tema. Com base no que foi consultado nas literaturas, pode-se concluir que a atelectasia pulmonar representa uma das mais importantes indicações para a realização da fisioterapia respiratória dentro da Unidade de terapia intensiva neonatal, contribuindo diretamente por meio de técnicas e recursos fisioterapêuticos na reversão do quadro no recém-nascido prematuro.

Palavras-chaves: Recém-nascido Prematuro, Atelectasia Pulmonar, Unidade de Terapia Intensiva Neonatal, Modalidades de Fisioterapia.

ABSTRACT

It is called premature newborn infants born alive with gestational age less than 37 weeks, i.e., less than 259 full days of gestation, and can be classified according to weight less than 2,500 g. Pulmonary atelectasis is characterized by the loss of air volume of the alveoli of the lung parenchyma, which can reach only one pulmonary segment or lobe, as well as the entire lung, the blockade succeeds between the bronchi of greater or lesser caliber, causing the Decreased residual capacity, associated with pulmonary compliance, causing decreased number of alveoli in operation. The physiotherapeutic conduct in the treatment of atelectasis has as fundamental objective to recruit the healthy alveoli of the lung that had one of its affected segments, in turn recruiting the alveoli of the opposite lung, normalized the gradient ventilation/Perfusion, minimizing the retention of secretions, promoting increased pulmonary compliance and reexpansion of atelectatic areas. The objective of this study was to describe the physiotherapeutic activity within the neonatal intensive care unit in the treatment of pulmonary atelectasis in preterm infants. The inclusion criteria for this work consisted of: case studies, scientific articles in the integration, theses, in Portuguese, Spanish and English, published between the years 2001 to 2018. As exclusion criteria, you have published jobs before the referenced date and other languages that are not relevant to the theme. Based on what was consulted in the literatures, it can be concluded that pulmonary atelectasis represents one of the most important indications for the realization of respiratory physiotherapy within the neonatal intensive care unit, directly contributing By means of physiotherapeutic techniques and resources in the reversal of the condition in the premature newborn.

Keywords: Infant Premature, Pulmonary Atelectasis, Intensive Care Unit Neonatal, Physical Therapy Modalities.

LISTA DE FIGURAS

Figura 1 - Atelectasia Pulmonar.....	22
Figura 2 - Raio X atelectasia pulmonar em RNPT.....	24
Figura 3 - Pronga Nasal.....	30
Figura 4 - Cateter arterial	32

LISTA DE ABREVIATURAS E SIGLAS

AFE	Aumento de Fluxo Expiratório
BVS	Biblioteca Virtual em Saúde
CPAP	Pressão Positiva Contínua na Via aérea
DECS	Descritores Controlado em Ciência da Saúde
Ed.	Edição
et al.	E outros
FAEMA	Faculdade de Educação e Meio Ambiente
g.	Gramas
hrs	Horas
IG	Idade Gestacional
p.	Página
PUBMED	National Library of Medicine National Institutes of Health dos EUA
Kg	Kilogramas
RNPT	Recém-nascido prematuro
SciELO	Scientific Eletronic Library Online
SDR	Síndrome Desconforto Respiratório
UTIN	Unidade de Terapia Intensiva Neonatal
VNI	Ventilação não Invasiva
VM	Ventilação Mecânica
V/P	Ventilação/perfusão
%	Porcentagem

SUMÁRIO

INTRODUÇÃO	14
2 OBJETIVOS	16
2.1 OBJETIVO GERAL.....	16
2.2 OBJETIVOS ESPECÍFICOS	16
3 METODOLOGIA	17
4 REVISÃO DE LITERATURA	18
4.1 RECÉM NASCIDO PREMATURO	18
4.1.1 Imaturidade Pulmonar Fetal	19
4.1.2 Surfactante Alveolar	21
4.2 ATELECTASIA PULMONAR.....	22
4.2.1 Classificação e Etiologia	25
4.2.2 Consequências Funcionais da Atelectasia	26
4.3 FISIOTERAPIA NA UNIDADE DE TERAPIA INTENSIVA NEONATAL	26
4.4 INTERVENÇÕES FISIOTERAPÊUTICAS NA ATELECTASIA PULMONAR	269
4.4.1 Ventilação com Pressão Positiva Contínua nas Vias Aéreas (CPAP)	29
4.4.2 Administração de Surfactantes Menos Invasivo	32
4.4.3 Posicionamento do Recém-nascido prematuro na incubadora	33
4.4.4 Aumento do Fluxo Expiratório	34
CONSIDERAÇÕES FINAIS	37
REFERÊNCIAS	38

INTRODUÇÃO

O nascimento do recém-nascido prematuro (RNPT) representa um enorme desafio para os serviços de saúde pública no mundo todo, por tratar-se de um fator determinante de morbidade e mortalidade neonatal. (ALMEIDA et al., 2012).

Denomina-se RNPT os bebês nascidos vivos com a idade gestacional (IG) inferior à 37 semanas, ou seja, menor que 259 dias completos de gestação, podendo ser classificado de acordo com o peso inferior a 2.500g. (TABILE et al., 2016).

O próprio nascimento associado ao baixo peso, representa uma agressão ao feto, uma vez que seu estágio intrauterino é interrompido, o mesmo passa a estar susceptível ao desenvolvimento de várias patologias respiratórias levando o RNPT a permanecer na UTIN por um tempo prolongado. (URZÊDA et al., 2009).

No RNPT, a imaturidade do parênquima pulmonar, se encontra associada à alta complacência da caixa torácica e à baixa insuficiência de quantidade de surfactante presente no pulmão, são fatores que podem contribuir diretamente para o surgimento da atelectasia pulmonar, uma vez que se instale poderá levar o RNPT a uma insuficiência respiratória. (DOMINGUEZ; ALVARES, 2018).

O acometimento da atelectasia pulmonar pode ser decorrente de uma complicação respiratória proveniente do colapso dos pequenos sacos aéreos parcial ou total do pulmão, devido ao esvaziamento dos alvéolos e do lobo pulmonar, proporcionando a redução da quantidade de oxigênio no corpo do prematuro. (COUTINHO; SILVA JUNIOR, 2015).

Apresentando uma maior vulnerabilidade no sistema respiratório, por não apresentar uma função pulmonar adequada, necessitando de cuidados que visam assegurar as trocas gasosas durante sua permanência na UTIN. (MAIA et al., 2016).

O atendimento do RNPT, diante dessa patologia conta com uma equipe multidisciplinar na UTIN, cuja a principal função é dar suporte para que o bebê sobreviva às primeiras horas de vida, evoluindo de maneira satisfatória a cada dia. (SARMENTO; CARVALHO; PEIXE, 2011).

Portanto a atuação do fisioterapeuta na UTIN torna-se fundamental para o desenvolvimento do prematuro durante seu período de internação, através de técnicas e procedimentos adequados a fisioterapia vem aumentando a sobrevida e reduzindo

os esforços respiratórios e o período de internação em cuidados intensivos. (CRUVINEL; PAULETTI, 2009).

Com os avanços atuais existentes para o cuidado do RNPT, a fisioterapia respiratória dentro da UTIN, tornou-se parte integrante de assistência no manejo das vias aéreas, tem sido efetiva na prevenção e tratamento da reversão de atelectasias. (FIATT; DAHER; SANTOS, 2013).

Sendo uma modalidade terapêutica inserida no âmbito da UTIN, que se encontra em pleno crescimento de maneira especial nos grandes centros voltados para a assistência ao RNPT. Tornando-se de suma importância, correspondendo a uma das principais indicações para o tratamento da atelectasia pulmonar. Sendo executada por meio de diversas técnicas, com o objetivo de reduzir a complicação respiratória, promovendo a desobstrução de vias aéreas, melhorar a ventilação pulmonar, assim como auxiliar na realização das trocas gasosas. (VASCONCELOS; ALMEIDA; BEZERRA, 2011).

Com base no texto supracitado, justifica-se a realização do presente trabalho, por ser a atelectasia pulmonar no recém-nascido prematuro a condição respiratória responsável por levar ao aumento do período de internação desses bebês nas UTIN, e a fisioterapia por dispor de diversas técnicas capazes de reverter este quadro e diminuir o tempo de internação dos mesmos.

Através da justificativa acima o objetivo do presente trabalho é elencar a importância da presença do fisioterapeuta na unidade de terapia intensiva neonatal na reversão da atelectasia pulmonar em recém-nascido prematuro mediante a utilização de técnicas e recursos fisioterapêuticos.

2 OBJETIVOS

2.1 OBJETIVO GERAL

Descrever a atuação fisioterapêutica dentro da Unidade de Terapia Intensiva Neonatal (UTIN) no tratamento da atelectasia pulmonar em recém-nascido prematuro.

2.2 OBJETIVOS ESPECÍFICOS

- ✓ Discorrer sobre recém-nascidos prematuros e suas características;
- ✓ Conceituar e discorrer sobre a atelectasia pulmonar;
- ✓ Elucidar os recursos utilizadas pelo fisioterapeuta para reversão do quadro de atelectasia pulmonar do recém-nascido prematuro.

3 METODOLOGIA

O presente estudo trata-se de uma revisão bibliográfica específica, realizada por meio de levantamento bibliográfico científico com abordagem qualitativa, relativa e atual, com ênfase sobre atuação fisioterapêutica dentro da unidade de terapia intensiva neonatal no tratamento da atelectasia pulmonar em recém-nascido prematuro. Como estratégias de busca para a realização da revisão bibliográfica foram utilizados artigos científicos, trabalhos de conclusão de curso, teses, acessadas por meio das plataformas indexadas: Biblioteca Virtual em Saúde (BVS), Scientific Electronic Library Online (SciELO), U.S National Library of Medicine (PUBMED) e Google acadêmico, assim como obras do acervo literário da “Biblioteca Júlio Bordignon” da FAEMA, em conformidade com os Descritores Controlados em Ciência da Saúde (DeCS): Recém-nascido prematuro / Recién nacido prematuro / Infant Premature; Atelectasia Pulmonar / Atelectasia Pulmonar / Pulmonary Atelectasis; Unidade de Terapia Intensiva Neonatal / Unidades de Cuidado Intensivo Neonatal / Intensive Care Unit Neonatal; Modalidade Fisioterapia / Modalidades de Fisioterapia / Physical Therapy Modalities. Os critérios de inclusão para realização deste trabalho consistiram em: artigos científicos na íntegra, nos idiomas oficial do Brasil (Português), língua estrangeira (Espanhol e Inglês) publicados entre os anos de 2001 a 2018 referente ao tema abordado no contexto do texto. Como critérios de exclusão foram descartados trabalhos publicados anteriormente a data referenciada e que não contemplasse o tema supracitado, bem como obras publicadas em outros idiomas, e artigos sem relevância para o tema.

4 REVISÃO DE LITERATURA

4.1 RECÉM NASCIDO PREMATURO

A prevalência da prematuridade no mundo corresponde em torno de 7,2% dos bebês nascido vivos, enquanto que no Brasil representa em torno de 9,2%. Em 2004, as maiores taxas foram registradas no estados do Rio Grande do Sul (8,5%), Mato Grosso do Sul (8,4%) e Distrito Federal (8,3%). O Brasil se encontra na décima colocação entre os países onde mais ocorrem nascimentos de prematuros. (TABLE et al., 2016).

Segundo Oliveira et al. (2016), a proporção a nível mundial, demonstra que em cada dez nascimentos há um prematuro, estimando um total de 15 milhões de partos de bebês prematuros ao ano.

A prematuridade possui duas categorias de classificação de grande importância, denominada como pré termo espontâneo (consequência do trabalho de parto espontâneo ou a própria rotura prematura das membranas) e pré termo induzido (por indicação clínica) representando diretamente cerca de 20 à 30% dos partos prematuros que culminam a antecipação do parto. (TRONCO et al., 2015).

De acordo com Krey et al. (2016), a prematuridade pode ser classificada em três grupos como demonstrado no quadro 1:

CLASSIFICAÇÃO DA PREMATURIDADE	IDADE	PESO
Prematuridade extrema	Idade gestacional inferior a 30 semanas	Peso menor que 1.500g
Prematuridade moderada	Idade gestacional de 30 a 34 semanas	Peso entre 1.600 a 2.300g
Prematuridade limítrofe	Idade gestacional 35 a 36 semanas e 6 dias	Peso menor que 2.200 até 2.800g

Quadro 1 - Classificação da prematuridade do RNPT

Fonte: Adaptado KREY et al. (2016)

O peso ao nascer associado a prematuridade é apontado como um fator de risco existente para a mortalidade neonatal. Esses bebês com baixo peso apresentam um risco de morte de 50 vezes superior ao nascimento de recém-nascido a termo. (TRONCO et al., 2015).

Outros fatores estão relacionados, como os socioeconômicos, a carência por procedimentos rotineiros e até mesmo a carência de uma assistência médica de qualidade à gestante. (KILSZTAJN et al., 2003).

O recém-nascido prematuro possui algumas características peculiares em decorrência da sua imaturidade como reflexos diminuídos, pele recoberta por vernix caseoso, tecido adiposo escasso, musculatura pouco desenvolvida, presença de lanugo, edema nas primeiras horas de vida, a cabeça é relativamente maior quando comparada ao tamanho do tórax, e as fontanelas geralmente são amplas. A glândula mamária é bem diminuída ou impalpável, o tórax é depressível, o abdome é globoso, a genitália feminina com lábios menores e clitóris edemaciado e protruso, a genitália masculina com bolsa escrotal mais lisa, sem definição de rafe mediana e os testículos geralmente não-palpáveis, pregas plantares presentes em geral. Essas características se acentuam com a diminuição da idade gestacional. (SILVA, 2009).

Devido a imaturidade de seus órgãos em desenvolvimento, os prematuros têm dificuldade em se adaptar ao ambiente extra-uterino por não ter concluído todo o seu período gestacional necessário para o completo desenvolvimento, por isso acabam tornando-se susceptíveis ao desenvolvimento de várias patologias respiratórias, lesões cerebrais, retinopatias e má formação congênita. (BARBOSA, 2015).

Um ponto muito importante a ser levado em consideração é a viabilidade fetal, que define o grau de maturidade dos órgãos do feto, sendo o fator determinante para a sobrevivência fora do útero. Graças aos avanços tecnológicos a viabilidade fetal tem sido impulsionada a partir de idades gestacionais cada vez menores, tendo como limite 22 a 28 semanas de gestação. (GOLDENBERG et al., 2012).

4.1.1 Imaturidade Pulmonar Fetal no RNPT

No prematuro a anatomia pulmonar se difere em certos aspectos por ainda se encontrar em fase de desenvolvimento, tornando-se um fator que favorece o

surgimento da atelectasia pulmonar, pois o parênquima pulmonar ainda não se encontra totalmente formado. (DOMINGUEZ; ALVARES, 2018).

A imaturidade respiratória do RNPT advém de um número menor de sacos alveolares e, acima de tudo, pela carência de surfactante pulmonar, restringindo a expansão pulmonar alveolar de maneira correta. (CALLE, 2011).

O nascimento precoce, por si só, é considerado um fator importante para o comprometimento das trocas gasosas devido a imaturidade pulmonar e pela fragilidade da mecânica respiratória do bebê. (PEDRO et al., 2013).

Dessa forma, o RNPT se encontra exposto a estímulos adversos dentro da UTIN, justamente no momento em que se encontra mais vulnerável, principalmente pela deficiência de surfactante presente. (PERES, 2006).

O RNPT apresenta as vias aéreas mais estreitas, uma quantidade menor de números de alvéolos, que o propicia ao colapso alveolar. O pulmão do RNPT poderá apresentar ausência de surfactante, sendo altamente suscetível à uma lesão pulmonar, desencadeando uma importante reação inflamatória. (SANTOS; OLIVEIRA; BERENCHTEIN, 2014; SUGUIHARA; LESSA, 2005).

O sistema respiratório do recém-nascido prematuro apresenta algumas características específicas, como uma proporção menor de colágeno e elastina, menor capacidade residual funcional resultante de disfunção qualitativa e quantitativa do surfactante pulmonar, diminuição da ramificação e expansão dos espaços de ar para formação dos sáculos. (CARVALHO; SILVEIRA; PROCIANOY, 2013).

O desenvolvimento fetal, assim como o crescimento pulmonar, está relacionado diretamente com a idade gestacional, a estrutura básica para as trocas gasosas se encontram em fase de desenvolvimento, não existindo ainda os verdadeiros alvéolos. Por sua vez, as células epiteliais não desenvolveram sua capacidade total para produzir e secretar o surfactante em suas vias aéreas com frequência, por se encontrarem preenchidas de líquido, por causa da barreira alvéolo-capilar que se encontra imatura. A caixa torácica apresenta-se instável por causa do desenvolvimento incompleto das estruturas musculoesquelética. (SILVA, 2009).

O processo de alveolização pulmonar tem continuidade após o nascimento até o segundo ano de vida, justamente quando a criança passa a ter uma quantidade aproximadamente de 300 milhões de alvéolos. (PERES, 2006).

4.1.2 Surfactante Alveolar

O surfactante é produzido pelo pneumócitos tipo II à partir da 20ª semana de gestação e tem sua liberação logo após ser estimulado, no momento exato em que o pulmão se expande, mantendo o volume residual funcional pulmonar e contribuindo para a abertura alveolar durante a inspiração evitando, por sua vez, o colapamento na expiração. (GUYTON; HALL, 2011).

Consiste em uma substância essencial na mecânica pulmonar, por promover a redução da tensão superficial da interface dentro espaço alveolar, diminuindo a tendência de acontecer o colapso alveolar. (DELLAQUA; CARDOSO, 2012).

Sua principal função consiste em formar uma camada de filme protetor para estabilizar os alvéolos e os brônquios pulmonares durante a fase expiratória, impedindo que ocorra o colapso alveolar em maiores proporções, assim como a perda do volume pulmonar. Durante a inspiração, o surfactante promove o recrutamento alveolar uniforme, reduzindo de forma efetiva o gradiente pressórico do interstício e o alvéolo, suavizando a formação do edema alveolar, mantendo os alvéolos secos. (MIYOSHI, 2001).

A deficiência de surfactante pulmonar é a principal complicação em que os RNPT sofrem precocemente por causa do aumento da tensão superficial direta nos alvéolos, propiciando instabilidade alveolar vinculada ao quadro de atelectasias por causa da perda da complacência pulmonar. (RUSCHEL; NADER, 2014).

Conforme Almeida et al. (2007) o RNPT que nasce com 24 semanas possui chances de sobrevivência, pois o surfactante se encontra presente em pequenas quantidades e somente alcança seu pico de produção por volta da 33ª a 35ª semanas, tornando-se a substância é indispensável para que os alvéolos se mantenham adequadamente inflados e com um aporte menor de gasto energético por parte do organismo.

Um das complicações apresentada pela prematuridade consiste na insuficiência do surfactante, por gerar acúmulo de material protéico na superfície dos alvéolos é conseqüentemente levando o RNPT a desenvolver um quadro de atelectasia pulmonar. (LAHÓZ et al., 2009).

4.2 ATELECTASIA PULMONAR

Conforme Tecklin (2002), a atelectasia pulmonar no RNPT acontece em decorrência de uma incompleta expansão do pulmão devido ao esvaziamento dos alvéolos pulmonares ou por um colapso alveolar parcial/total, causando esforço respiratório inadequado logo após o nascimento com impedimento da passagem de ar. Conforme demonstra a figura 1.

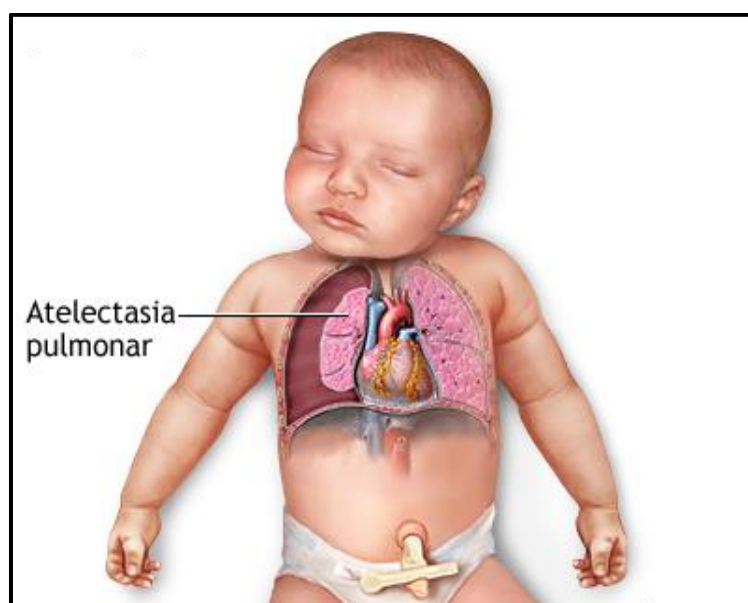


Figura 1 Atelectasia Pulmonar
Fonte: BHERING, et al., (2010)

Com a oclusão completa de um brônquio, o ar se encontra aprisionado entre os alvéolos periféricos é absorvido pelo sangue circulante, que perfundindo o local anatômico do colapso pulmonar, gerando a eliminação da aeração da área e trazendo consigo a retração pulmonar. (CUNHA; TOLEDO, 2007).

Atelectasia pulmonar é caracterizada pela perda do volume de ar dos alvéolos do parênquima pulmonar, podendo atingir apenas um segmento pulmonar ou lobo, assim como o pulmão inteiro, o bloqueio sucede entre os brônquios de maior ou de menor calibre, ocasionando a diminuição da capacidade residual, associada a complacência pulmonar, provocando a diminuição de números de alvéolos em funcionamento. (CUNHA; TOLEDO, 2007).

Essa patologia promove a obstrução do alvéolo, em que na maioria das vezes aumenta proporcionalmente a resistência do fluxo sanguíneo pelos vasos do pulmão que se encontra colapsado. A resistência ocorre de maneira parcial, o colapso por sua vez comprime e distorce os vasos a medida que o volume diminui. Portanto, devido a essa vasoconstrição, o fluxo sanguíneo é restringido. (GUYTON; HALL, 2011).

Sendo causada pela obstrução das vias aéreas secundárias por secreção de muco e pela ausência de surfactante, incluindo mecônio, conteúdo amniótico, corpos estranhos, conteúdos gastrointestinais aspirados, até mesmo como a má colocação do tubo endotraqueal pode frequentemente causar uma proporção maior de áreas atelectasiadas. (TECKLIN, 2002).

Conforme Fontana et al. (2010), os sinais e sintomas da alteração pulmonar incidem na obstrução brônquica que se caracteriza de acordo com a expansão do colapso pulmonar, o RNPT pode apresentar taquipneia, cianose, tosse, febre, estridor, produção de secreção, sibilos, crepitações e dispnéia por causa da redução da área ventilada do pulmão juntamente com a obstrução brônquica.

Entretanto, os sinais clínicos que poderão ser encontrados consistem no deslocamento do mediastino para o lado ipsilateral, contração da musculatura, sons respiratórios diminuídos, alterações ou ausência da ressonância à percussão local, assim como a redução do próprio movimento torácico no hemotórax afetado. Em colapso extenso, o diafragma irá se elevar e a parede torácica se comprimir, já o coração e mediastino tendem a deslocar-se para o lado afetado. (SILVA, 2009).

Durante a ausculta pulmonar poderá ser verificada a diminuição ou ausência do murmúrio vesicular no local atelectasiado. No entanto, na parte periférica do pulmão, podem ser auscultadas crepitações. Os valores da gasometria arterial podem evidenciar hipoxemia. (RODRIGUEZ; VARANDA; COSTA, 2012).

Na maior parte dos casos a atelectasia ocorre durante a evolução de uma doença percussora, não ocasionando alteração no quadro clínico do RNPT, exceto quando a via aérea obstruída apresenta-se mais extensa. Quando a causa da obstrução das vias aéreas é removida, ocorre a expansão pulmonar e os sintomas desaparecem rapidamente. (DOMINGUEZ; ALVAREZ, 2018; FONTANA et al., 2010).

Para se diagnosticar a atelectasia, é importante fazer a associação com os dados clínicos e os achados radiológicos dos pacientes de maneira correta. A atelectasia se instala a partir de outras patologias que afetam o RNPT, para que o profissional chegue até o diagnóstico de atelectasia, ele precisa estar atento ao

diagnóstico das patologias que levam ao surgimento dessa doença. (ZAIDI et al., 2011).

A radiografia de tórax é considerada o único modo seguro de verificação da posição da cânula endotraqueal, sendo possível também observar as áreas atelectasiadas que apresentam um aumento da densidade, a redução de volume pulmonar. (DOMINGUEZ; ALVAREZ, 2018). A seguir será demonstrado, através da figura 2 a imagem de um Raio X com atelectasia pulmonar em RNPT.

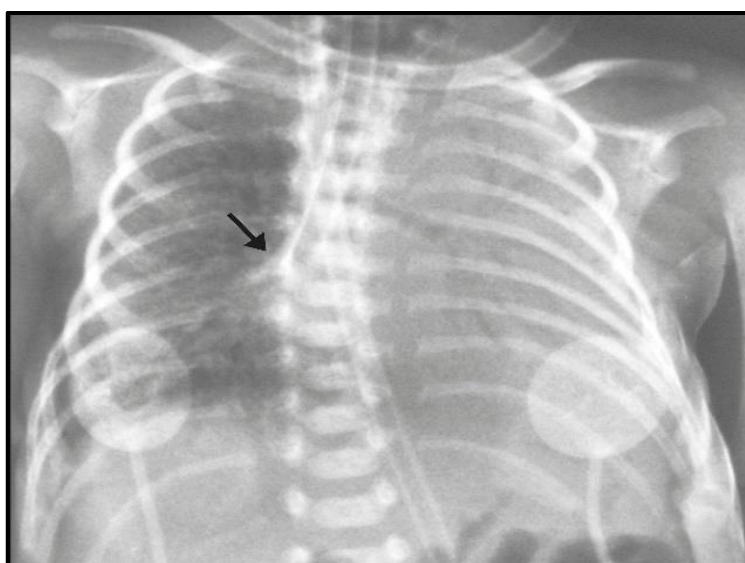


Figura 2 - Raio X atelectasia pulmonar em RNPT
Fonte: DOMINGUEZ; ALVARES (2018)

A radiografia de tórax auxilia na verificação da redução pulmonar que não é clinicamente aparente. As alterações radiográficas podem indicar um colapso total ou lobar em que é possível verificar a opacificação da zona, através do deslocamento das fissuras, aglomeração do vasos, aumento da densidade pulmonar, desvio do mediastino para o local acometido, deslocamento hilar, especialmente a elevação do diafragma para o mesmo lado afetado, as costelas aproximadas e a hiperinsuflação compensatória do pulmão oposto, apagamento dos contornos de referência, como o cardíaco, e a retração dos arcos costais, porém esses tipos de alterações nem sempre são visíveis em toda a radiografia, dependendo muito da qualidade da mesma. (CUNHA; TOLEDO, 2007; RODRIGUEZ; VARANDA; COSTA, 2012).

4.2.1 Etiologia e Classificação

Existem três fatores combinados ou isolados que contribuem para o surgimento de uma atelectasia sendo: a força de distensão pulmonar imprópria, a obstrução das vias aéreas e a deficiência de surfactante nos alvéolos. (CUNHA; TOLEDO, 2007).

De acordo com os autores Johnston; Carvalho (2008); Rodrigues; Varanda; Costa (2012), os principais tipos de atelectasia são a atelectasia de absorção, a atelectasia de compressão e a atelectasia por ausência do surfactante.

- Atelectasia de absorção sucede quando ocorre um impedimento, parcial ou total, em que a entrada de ar bloqueia os alvéolos. O ar existente é reabsorvido pelos alvéolos provocando o colapso alveolar. A causa mais comum, consiste na obstrução das vias aéreas provocando um acúmulo anormal de secreção pela presença de um corpo estranho na luz do brônquio, pois o muco bloqueia parcialmente ou totalmente a entrada de ar.
- Atelectasia de compressão acontece devido a compressão do tecido, ocorre quando existe a presença de sangue, líquido, tumor ou ar na cavidade pleural de maneira direta sobre o parênquima pulmonar que, por sua vez, impede a entrada de ar para os alvéolos. Ocorre a diminuição das forças de distensão que interferem diretamente nas forças normais de insuflação pulmonar podendo acontecer em situações de pneumotórax, derrame pleural, perturbações da parede torácica, tumores, assim, como o deslocamento de vísceras, por meio da pressão intrapleural aumentada, ocasionada por transudato, exsudato e/ou ar no espaço pleural.
- Atelectasia por ausência de surfactante ocorre por causa do aumento da tensão superficial gerada nos alvéolos, provocando uma deficiência na produção do surfactante pulmonar, causando dificuldades para que os alvéolos permaneçam abertos gerando o colapso alveolar. As causas mais comuns são geradas pela doença da membrana hialina, pneumonia, edema pulmonar e a Síndrome do Desconforto Respiratório (SDR).

4.2.2 Consequências Funcionais da Atelectasia

Quando ocorre o colapso parcial ou total do lobo pulmonar, a ventilação do alvéolo diminui, enquanto a perfusão dessa região pode estar apenas minimizada, resultando em uma área com baixa relação entre a ventilação pulmonar (V/P), se a região obstruída for de tamanho consideravelmente grande a hipoxemia resulta do aumento da mistura venosa pelo shunt intrapulmonar. (DUGGAM; KAVANAGH, 2007).

A redução da complacência consiste na diminuição dos volumes pulmonares decorrente do início do ciclo respiratório durante a inspiração, gerando uma capacidade residual funcional mais baixa. Deste modo, o gasto de energia durante o trabalho respiratório é maior, determinando uma alteração da pressão transpulmonar, que resulta em um volume corrente menor. (PERONI; BONER, 2000).

A resistência vascular pulmonar é mínima na capacidade residual funcional. O aumento gerado pelo volume pulmonar resulta na compressão dos alvéolos, originada pelo estiramento do tecido pulmonar, gerando uma compressão dos vasos extra alveolares aumentando o volume sanguíneo pulmonar. (JOHNSTON; CARVALHO, 2008).

4.3 FISIOTERAPIA NA UNIDADE DE TERAPIA INTENSIVA NEONATAL

As iniciativas para a inserção do fisioterapeuta nas UTIN, se deu em meados da década de 80, porém somente na década de 90, foi reconhecida a profissão pelo Ministério da Saúde sob a portaria nº 3.432/SM/GM, que entrou em vigor a partir de 12 de agosto de 1998, com a inserção do fisioterapeuta na equipe de terapia intensiva neonatal e pediátrica, atribuindo e contemplando a assistência fisioterapêutica em um regime de no mínimo 12 horas por dia, com o intuito de reduzir as complicações existentes e o período de internação do mesmo, a partir desta resolução a participação do fisioterapeuta passou a ser de fundamental importância para o cuidado a este paciente. (FARIAS; GOMES, 2010).

A fisioterapia é uma modalidade terapêutica relativamente recente dentro das UTIN que se encontra em plena expansão, sobretudo nos grandes centros, realizada por meio de diversas técnicas, com o objetivo de diminuir as complicações respiratória, promover a desobstrução de vias aéreas, melhorar a ventilação e promover a troca gasosa. (VASCONCELOS; ALMEIDA; BEZERRA, 2011).

A participação do fisioterapeuta no atendimento aos RNPT internados em UTIN vem proporcionando um cuidado integral junto a equipe multiprofissional, aumentando a sobrevivência dos mesmos, diminuindo o número de complicações existentes. (THEIZ; GERZSON; ALMEIDA, 2016).

Por sua vez, os RNPT representam a principal população atendida nas UTIN, em razão do nascimento prematuro e da imaturidade de órgãos e sistemas, necessitando muitas vezes, permanecerem um período longo sob os cuidados intensivos, recebendo todo o aporte tecnológico necessário para sua sobrevivência. (LANZA; GAZZOTTI; PALAZZIN, 2012).

Na UTIN, o recém-nascido prematuro é submetido a vários procedimentos para a manutenção de sua vida, levando à instabilidade clínica constante, podendo ser pela própria doença ou em função do tratamento que é exposto, sendo necessário permanecer em incubadoras ou berços aquecidos, sua permanência poderá consistir em dias ou até meses. (CRUVINEL; PAULETTI, 2009).

A atuação do fisioterapeuta dentro da UTIN engloba a avaliação cinética funcional, a execução de aplicações de gases medicinais na ventilação não invasiva (VNI), atuação do desmame e extubação, além do auxílio na administração de surfactantes e na insuflação traqueal de gás. (JOHNSTON et al., 2012).

Portanto a fisioterapia faz parte da assistência multiprofissional proporcionada nas UTIN, devido ao desenvolvimento contínuo do tratamento fisioterapêutico diversos recursos e técnicas estão disponíveis para RNPT, contribuindo para redução da morbidade neonatal e promovendo permanências mais curtas no hospital, proporcionando menores custos hospitalares. (LIBERALI; DAVIDSON; SANTOS, 2014).

Por isso são executadas procedimentos e técnicas convencionais por meio da fisioterapia que auxiliara a sua permanência na UTIN, o fisioterapeuta deverá ser capaz de avaliar criteriosamente o RNPT, escolhendo e aplicando os recursos mais adequados para o quadro do paciente, sempre pensando no benefício e principalmente nos riscos que poderá surgir. (SILVA, 2009).

A fisioterapia respiratória pode atuar tanto na prevenção, quanto no tratamento do quadro da atelectasia tendo como objetivo fundamental recrutar os alvéolos sadios do pulmão que teve um de seus segmentos acometidos, minimização a retenção de secreções, promover aumento da complacência pulmonar e a reexpansão de áreas atelectasiadas utilizando-se por meio de técnicas e manobras de higiene brônquica eficazes que auxiliam na expansão pulmonar. (FONTANA et al, 2010).

A pressão positiva contínua das vias aéreas (CPAP), consiste em uma técnica que o fisioterapeuta manipula e promove a pressão positiva durante a inspiração e expiração, aumentando a CRF e ao mesmo tempo reduzir o trabalho respiratório do RNPT, por meio da pronga nasal, aumentando a complacência pulmonar, permitindo que o paciente respire um volume de ar maior. (CUNHA; TOLEDO, 2007).

Outra técnica que pode ser realizada para a reversão é por meio da combinação do uso do CPAP associada para administração do surfactante exógeno, através da atuação da equipe multidisciplinar dentro da UTIN, onde esses RNPT necessitam de um apoio respiratório, que tem como objetivo minimizar o quadro de insuficiência respiratória que o mesmo possa apresentar, evitando assim a intubação. (DARGAVILLE; 2017).

Considerando-se que o prematuro possui um deficit de surfactante, o que o leva ao colabamento alveolar, por meio de uma redução da capacidade residual funcional, as manobras de recrutamento a CPAP, realizada momentos antes e durante a instilação de surfactante, permitindo que ocorra a aeração das partes colabadas do pulmão, resultando em uma melhor distribuição no pulmão e melhor resultado, obtido a partir da administração do surfactante ao RNPT. (REBELLO et al., 2002).

Dentre tais práticas em especial as diárias realizadas na UTIN, destaca-se o posicionamento adequado do RNPT na incubadora, intervenção que faz parte dos cuidados realizado pelo fisioterapeuta, promovendo a simetria, equilíbrio e o movimento, através de alternâncias periódicas prevenindo o acúmulo de secreções e facilitando a reexpansão pulmonar. (FARIAS; GOMES; 2010).

Outra técnica não convencional de desobstrução brônquica empregada no RNPT, é o aumento do fluxo expiratório (AFE), realizada pelo fisioterapeuta na UTIN, mediante uma pressão bimanual, tendo como objetivo mobilizar as secreções e eliminar por via respiratória, o seu uso na UTIN com prematuros é relativamente recentes e os resultados, até então obtidos são promissores. (LANZA; GAZZOTTI; PALAZZIN, 2012).

4.4 INTERVENÇÕES FISIOTERAPÊUTICAS NA ATELECTASIA PULMONAR

4.4.1 Ventilação com Pressão Positiva Contínua nas Vias Aéreas (CPAP)

A pressão positiva contínua nas vias aéreas (CPAP), trata-se de um método de suporte ventilatório não invasivo, utilizado por prematuros por meio de uma pronga nasal ou máscara facial, este sistema artificial consegue gerar uma pressão transpulmonar positiva constante durante as fases da respiração espontânea. (CARVALHO; HORIZOSHI, 2007).

Por meio do CPAP, é aplicada uma pressão positiva contínua no decorrer de todo o ciclo respiratório, prevenindo o colapso dos alvéolos e permitindo a realização de uma respiração mais homogênea. O CPAP então consegue reduzir as distorções torácicas e realizar a estabilização da caixa torácica, diminuir a incidência de apnéia obstrutiva, aumentar a excreção de surfactante, promover o recrutamento alveolar, inflando os alvéolos colapsados. Sendo considerado um procedimento menos invasivo do que a ventilação mecânica. (SUGUIHARA; LESSA, 2005).

Existem dois sistemas para gerar a CPAP, o que está incorporado ao ventilador mecânico (VM) possuindo suas características próprias conforme o fabricante, assim como o sistema construído de maneira artesanal pelo fisioterapeuta denominado selo d'água, porém ambos necessitam de um gerador de fluxo contínuo, sistema de conexão às vias aéreas e um dispositivo para a geração da pressão positiva. (LIMA et al., 2004).

Esse procedimento tem a finalidade de manter os alvéolos abertos, a parede alveolar estável, estabilizar a caixa torácica e as vias aéreas superiores, potencializar a função do surfactante, melhorando a complacência pulmonar. (LANZA; GAZZOTTI; PALAZZIN, 2012).

Nos dias atuais, o fisioterapeuta é considerado o principal membro da equipe para realizar a instalação e monitorização da VNI, esse profissional deverá ajustar e acompanhar a VNI nas UTIN, e sua aplicação requer uma atenção maior, principalmente nas primeiras horas de administração. Portanto, através da utilização do CPAP, a fisioterapia respiratória consegue restabelecer o padrão respiratório e

melhorar a dinâmica pulmonar no RNPT, visando sempre à estabilização do quadro clínico do mesmo. (GOMES; MALVÃO, 2015).

Dentre os principais cuidados destacam-se a utilização de pronga nasal de tamanho apropriado conforme demonstrado na figura 3, a mesma impede o escape de gases quando a pronga se desloca das narinas, verificação da montagem e checagem do sistema, monitorização contínua e avaliação periódica das narinas, asas, septo nasal devido à possibilidade de lesões, que incluem desde uma hiperemia tecidual, isquemia e até necrose, posicionamento do RNPT e a fixação adequada do circuito da CPAP, umidificação e aquecimento apropriado dos gases. (BONFIM et al., 2014).

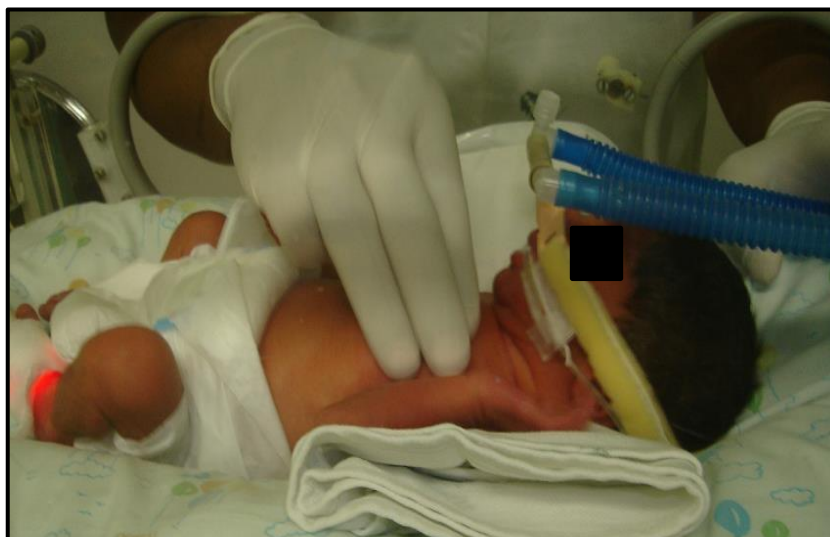

Figura 3 - Pronga Nasal
Fonte: GOMES; MALVÃO (2015)

A intervenção fisioterapêutica por meio do CPAP consegue beneficiar as condições pulmonares pré-existentes, melhorando a complacência pulmonar, a oxigenação arterial, diminuindo a resistência das vias aéreas, reduzindo assim, o trabalho respiratório imposto aos RNPT. (RIBEIRO; MELO; DAVIDSON, 2008; GOMES; REIS; GOMES, 2017).

Conforme Moreira; Lopes; Carvalho (2004), o sistema ideal de CPAP é aquele que seja fácil de manipular e rapidamente aplicável, não-traumático, removível e recolocável o mais rápido possível, sendo capaz de produzir pressões estáveis,

fornecendo os gases umidificados e aquecidos, sendo um procedimento seguro, tornando-se uma abordagem terapêutica indispensável nas UTIN, conforme a seguir.

- Em posicionar o RNPT na posição supina (decúbito dorsal), com a cabeça elevada aproximadamente 30 graus;
- Colocar um pequeno rolo de pano ao redor da cabeça do RNPT para auxiliar na estratégia de conforto;
- A escolha do tamanho apropriado da pronga nasal realizada de acordo com o peso e idade gestacional do RNPT: 00 ou 0 para RNPT com o peso < 700 g;
- 1 para RNPT de 1 kg; 2 para RNPT de cerca de 2 kg;
- Deverá ser colocado uma touca na cabeça do RNPT para estabilizar as traqueias de Hudson no circuito do CPAP;
- O hidrocolóide deverá ser cortado no formato da narina a fim de proteger a mucosa e atenuar o escape de ar nas narinas;
- Colocar a pronga com a curvatura para baixo e para dentro da cavidade nasal; ajustando os dois lados do circuito de tubos à face e à cabeça do RNPT, mantendo a cânula nasal afastada do septo nasal;
- Fixar os tubos dos dois lados com velcro, através da sutura do gorro, podendo ser realizado a fixação com fita adesiva ou esparadrapo;
- A escolha do FiO₂ se faz necessária para manter a PaO₂ em torno de 50 mmHg ou a saturação de O₂ em torno de 90%;
- Ajustando o fluxo entre 5 e 10 Lpm para promover um fluxo adequado que venha a prevenir a reinspiração do CO₂;
- Colocar a parte distal do circuito dentro de um recipiente preenchido com solução de ácido acético a 0,25% e a água em uma altura de 7 cm. O tubo deverá ficar imerso a uma profundidade de 5 cm para gerar uma pressão positiva de 5 cm H₂O de CPAP.

Segundo estudo realizado por Lanza; Barcellos; Corso (2012), a aplicação do CPAP demonstrou a melhora significativa da complacência pulmonar bem como a manutenção do volume residual, promovendo a abertura dos alvéolos e beneficiando as trocas gasosas e o desconforto respiratório do RNPT.

4.4.2 Administração de Surfactantes Menos Invasivo

O método de administração de surfactante menos invasivo denominado como LISA, consiste em um procedimento de administração de surfactantes menos invasivo realizado na UTIN pela equipe multidisciplinar, que envolve a administração de surfactante pela via aérea, permitindo que o RNPT permaneça sobre a continuação ininterrupta do CPAP nasal durante todo o processo através do auxílio do fisioterapeuta. (NIEMARKT; HÜTTEN; KRAMER, 2017).

Para o procedimento é necessário um cateter fino flexível de pequeno diâmetro, denominado como cateter arterial de sucção ou cateter gástrico conforme mostra a figura 4, deve ser introduzido através das cordas vocais de 1 à 2 cm de profundidade, por visualização direta da glote com um laringoscópio, para evitar a inserção profunda é realizado uma marcação nos tubos pois, a maioria dos cateteres arteriais tem marcas entre 1,0, 1,5 e 2,0 cm, sendo assim, é realizado uma marcação adicional na tubulação. Seguido da introdução do cateter fino pela traquéia, em seguida o laringoscópio é removido, a posição do cateter é assegurada pelos dedos e o surfactante é lentamente injetado entre 1 a 3 minutos. A dose de surfactante administrada consiste em 100 mg/kg, após a instilação de surfactante, o cateter é imediatamente removido. (HERTING, 2013).

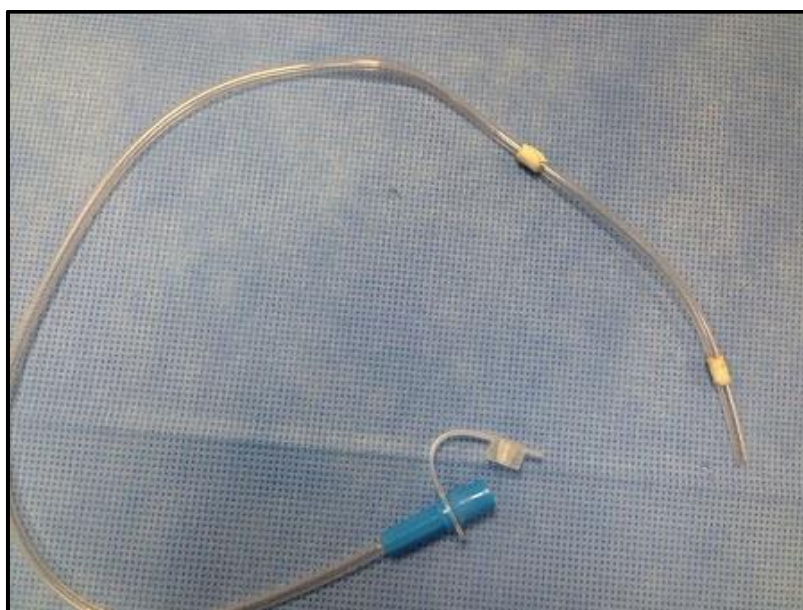

Figura 4 - Cateter arterial
Fonte: Acervo Pessoal (2018)

Apesar de ser considerado minimamente invasivo e não necessitar de intubação, esse procedimento envolve o uso do laringoscópio para visualizar as pregas vocais, em um RNPT relativamente acordado, pode ser difícil e traumático, principalmente para indivíduos destreinados. Dominar essas habilidades para administrar com sucesso o surfactante é um desafio, até mesmo para manter o conforto do recém-nascido prematuro sem a necessidade de sedativos e analgésicos. No entanto, mesmo com toda habilidade continua sendo um desafio clínico significativo. (LAU; CHAMBERLAIN; SUN, 2017).

Em um estudo realizado por Göpel et al. (2011), com 220 RNPT em uma UTIN na Alemanha com idade gestacional entre 26 e 28 semanas, com peso menor que 1,5 Kg foram selecionados para receber o surfactante como uma terapia de salvamento, sob a administração do CPAP durante as 12 primeiras horas, onde 108 desses RNPT evoluíram significativamente sem a necessidade de ventilação mecânica, assim como a necessidade de oxigenoterapia aos 28 dias, conseguindo reduzir a tensão superficial dos alvéolos e prevenindo o colapso alveolar total.

4.4.3 Posicionamento do Recém-nascido prematuro na incubadora

A alternância periódica de decúbito deverá ser realizada com certa frequência entre 2 a 4 horas. O posicionamento do RNPT auxilia a função pulmonar, prevenindo o acúmulo de secreções, funcionando com um estímulo da parede torácica e facilitando a reexpansão pulmonar das áreas atelectasiadas, instigando ao mesmo tempo o desenvolvimento neurossensorial e psicomotor do RNPT. (BRASIL, 2016).

A posição supina é o posicionamento mais empregado nas UTIN, por oferecer uma facilidade maior de visualização e manipulação ao RNPT, proporcionando uma melhor acomodação de equipamentos, acessos centrais, cateter umbilical e aparelhos ventilatórios. (ROUPA; VIVAS, 2013).

O decúbito lateral é o preferido quando se trata de estabilidade fisiológica, o mais importante para os RNPT. Esse posicionamento é utilizado em situações em que o RNPT apresenta quadro de atelectasias, para que a ventilação seja direcionada preferencialmente para o pulmão não-dependente, favorecendo à expansibilidade do pulmão atelectasiado. É de suma importância que o fisioterapeuta esteja atento,

verificando como o mesmo se comportará mediante a aquisição da nova postura. (TOSO et al., 2015).

O decúbito ventral contribui na melhora da oxigenação, diminuição do gasto energético, assim como a melhora da mecânica respiratória, promovendo a retificação diafragmática, aumentando a pressão abdominal. (LANZA; BARCELLOS; CORSO, 2012).

O decúbito ventral facilita a postura mais flexora por causa da ação da gravidade, facilitando a permanência por mais tempo em estado de sono, o RNPT desorganiza-se menos e chora com menor frequência, além de minimizar os efeitos do refluxo gastroesofágico e reduzir os riscos da realização da aspiração. (BRASIL, 2016).

Em um estudo relatado por Oliveira Junior e Torres (2012), o decúbito lateral auxiliou na redução da taxa de variabilidade da FC e SpO₂ de 10 RNPT com atelectasia, melhorando a sincronia toracoabdominal e direcionando a ventilação para o pulmão não dependente, favorecendo a expansibilidade do pulmão atelectasiado, mantendo um melhor padrão respiratório.

4.4.5 Aumento do Fluxo Expiratório

O aumento do fluxo expiratório (AFE), consiste em uma técnica de higiene brônquica, que tem como objetivo realizar a mobilização e eliminação das secreções das vias aéreas pelas vias de maiores calibres. (BRITTO; BRANT; PARREIRA, 2014).

Para a aplicação do AFE, o RNPT será posicionado em decúbito dorsal e o fisioterapeuta posicionará uma das mãos sob a região do tórax e a outra no abdome. (LANZA; GAZZOTTI; PALAZZIN, 2012).

No entanto, no RNPT a técnica deverá ser adaptada, sendo realizada de forma leve e modulada, através da compressão passiva e brusca no tórax, logo após o platô inspiratório, acompanhando o tempo expiratório sem exacerbar o limite da respiração. (ALCÂNTARA; FILHO; SILVA LIMA, 2015).

AFE é realizado por meio da compressão toracoabdominal que se dá através do início da fase expiratória e encerra-se ao término dessa mesma fase. A mão do fisioterapeuta posiciona-se sobre o tórax e a outra no abdome. A mão torácica e ativa

e a mão abdominal é passiva, funcionando como uma cinta abdominal. Percebe-se o ritmo respiratório, iniciando à manobra, do começo ao final da expiração. A mão que permanece na região torácica realiza o movimento oblíquo (do alto para baixo e da frente para trás), e a que permanece na região abdominal realiza o apoio nas costelas inferiores passivamente. (PRADO; VALE, 2012).

O posicionamento de Trendelenburg é contra indicada para prematuros, devido que pode criar situações que pode levar ao aumento da pressão intracraniana, refluxo gastroesofágico, resultando em uma instabilidade hemodinâmica. (JOAO; DAVIDSON, 2006).

Conforme estudo de caso realizado por Fiatt; Daher; Santos (2013), foi possível reverter o quadro de atelectasia pulmonar do RNPT, nascido em 04 de Agosto, por parto cesáreo, com IG de 27 semanas, peso de 695g, apresentando apgar 3/8, onde o mesmo necessitou de reanimação na própria sala de parto, sendo encaminhado após 45 minutos para a UTIN com insuficiência respiratória, permanecendo por 39 dias, por meio da ventilação mecânica invasiva, onde foi necessário realizar a reintubação por três vezes. Tendo a última extubação após 51 dias, porem permanecendo sobre VNI, após três dias houve piora do quadro, apresentando apneia, bradicardia e queda da saturação de quase 70%. Sendo novamente intubado, e mediante a uma radiografia de tórax constatou o colapso total do pulmão direito apresentando o desvio da traqueia e mediastino para o lado da hipersuflação, sendo encaminhado pelo médico para a fisioterapia.

No momento da avaliação fisioterapêutica o paciente se encontrava em decúbito dorsal na incubadora em VMI com tubo endotraqueal de nº 2,5 apresentando esforço moderado, expansão somente do hemitórax esquerdo, ausculta pulmonar apresentava murmúrio vesicular abolido a direita com a presença de roncos difusos, frequência cardíaca de 150 bpm, frequência respiratória de 60 irpm e saturação de 85-90%. (Fiatt; Daher; Santos, 2013).

Sendo realizado por meio do AFE uma sequência da manobra, mantendo posicionamento decúbito dorsal a 30°, a manobra foi realizada até a percepção do deslocamento da secreção, realizando a mobilização da secreção da região mais distal até a mais proximal, logo após o RNPT foi posicionado por 10 minutos em decúbito lateral esquerdo promovendo a aeração da zona atelectasiada, apresentando melhora do ápice pulmonar direito, finalizando a sessão por meio da aspiração das vias aéreas, onde resultou em um aumento da saturação a 97%, o

prematuro apresentou expansibilidade torácica bilateralmente, com melhora significativa do padrão ventilatório, favorecendo a reexpansão pulmonar do mesmo. (Fiatt; Daher; Santos, 2013).

CONSIDERAÇÕES FINAIS

Essa patologia ocorre devido à imaturidade do sistema respiratório dos recém-nascidos prematuros, tendo em vista que, logo após o nascimento eles encontram grandes dificuldades em realizarem as trocas gasosas necessárias para a respiração, em razão da insuficiência de surfactante nos alvéolos que causa o colapso alveolar e, conseqüentemente surgindo a atelectasia pulmonar.

Devido ao quadro, os recém-nascidos prematuros são encaminhados para a Unidade de terapia intensiva neonatal para receber o tratamento fisioterapêutico adequado para a reversão da atelectasia pulmonar.

A presença do fisioterapeuta dentro da equipe multidisciplinar na UTIN vem ganhando importância com o passar dos anos e se consolidando através dos resultados satisfatórios que são obtidos em um curto prazo, o que contribui para a diminuição do tempo de internação dos prematuros.

Durante o trabalho de levantamento bibliográfico, observou-se que há uma grande carência de literatura que contenham conteúdos relacionados à prematuridade neonatal e as patologias que acometem esses pacientes principalmente se tratando de atelectasia pulmonar.

Ao final deste trabalho, pode-se constatar a necessidade da realização de novos estudos no intuito de produzir material para a atualização dos dados referentes a reversão da atelectasia pulmonar em recém-nascidos prematuros associado as técnicas novas existentes.

Com base no que foi consultado nas literaturas, pode-se concluir que a atelectasia pulmonar representa uma das mais importantes indicações para a realização da fisioterapia respiratória dentro da UTIN, contribuindo diretamente por meio de técnicas e recursos fisioterapêuticos na reversão do quadro no RNPT.

REFERÊNCIAS

ALCÂNTARA, Patricia Cunha de; FILHO, João Oliveira e Silva; LIMA, Tamyres Carla Proteglio. Atuação da fisioterapia respiratória em recém-nascidos com a síndrome do desconforto respiratório. Revisão da literatura. **Revista Digital**, Buenos Aires, v. 19, n. 202, 2015. Disponível em: <<http://www.efdeportes.com/efd202/fisioterapia-respiratoria-em-recem-nascidos.htm>>. Acesso em: 21 junho de 2018.

ALMEIDA, Adriana Carvalho de et al. Fatores de risco maternos para prematuridade em uma maternidade pública de Imperatriz- MA. **Revista Gaúcha de Enfermagem**, Porto Alegre, v. 33, n. 2, p. 86-94, 2012. Disponível em: <<http://www.scielo.br/pdf/rngen/v33n2/13.pdf>>. Acesso em: 25 maio de 2018.

ALMEIDA, Camila Barrêto de et al. Utilização de surfactante exógeno nas unidades neonatais do município do Rio de Janeiro. **Revista da Sociedade Brasileira de Enfermeiros Pediatras**, São Paulo, v.7, n.2, p.67-73, 2007. Disponível em: <https://sobep.org.br/revista/images/stories/pdf-revista/vol7-n2/v.7_n.2-art1.pesq-utilizacao-de-surfactante-exogeno.pdf>. Acesso: 25 junho de 2018.

BARBOSA, Ana Rita Ferreira. **Consequências da prematuridade no sistema respiratório**. 2015. 52 f. Dissertação (Mestrado em Medicina) - Faculdade de Medicina da Universidade de Coimbra, Coimbra, 2015. Disponível em: <<https://estudogeral.sib.uc.pt/handle/10316/30523>> Acesso em: 19 junho de 2018.

BHERINGH, Carlos Alberto et al., **Práticas e Procedimentos em Neonatologia: Rotinas do Instituto Fernandes Figueira**. 1 ed. Rio de Janeiro: Revinter, 2010.

BOMFIM, Suely de Fatima Santos Freire et al. Prevenção de lesão de septo nasal em neonatos pré-termo: revisão integrativa da literatura. **Revista Eletrônica de Enfermagem**, [S.I.], v. 16, n. 2, p. 443-52, 2014. Disponível em: <<https://www.fen.ufg.br/revista/v16/n2/pdf/v16n2a22.pdf>>. Acesso em: 17 julho de 2018.

BRASIL, Ministério da Educação. **Procedimento Operacional Padrão**. Atuação da Fisioterapia no Recém Nascido Prematuro. Uberaba: EBSEERH – Empresa Brasileira de Serviços Hospitalares, Uberaba, 2016. Disponível em: <http://www.ebserh.gov.br/documents/147715/0/POP+6+_2016_+Atua%C3%A7%C3%A3o+da+Fisioterapia+n+o+Rec%C3%A9m+Nascido+Prematuro+2.pdf/15e45d33-a0e2-4bc6-a08a-8d7c6e14>. Acesso em: 19 junho de 2018.

BRITO, Raquel Rodrigues; BRANT, Teresa Cristina Silva; PARREIRA, Verônica Franco. **Recursos Manuais e Instrumentais em Fisioterapia Respiratória**. 2 ed. São Paulo: Editora Manole, 2014.

CALLE, Marisa Valero de Bernabé. Fisioterapia respiratória em neonatos prematuros: estudo longitudinal de coortes retrospectivas. **Revista Reduca (Enfermería, Fisioterapia y Podología)**, Madrid, v. 3, n. 2, p. 534-543, 2011. Disponível em: <<http://revistareduca.es/index.php/reduca-enfermeria/article/view/765>>. Acesso em: 27 maio de 2018.

CARVALHO, Clarissa Gutierrez; SILVEIRA, Rita C; PROCIANOY, Renato Soibermann. Lesão pulmonar induzida pela ventilação em recém-nascidos prematuros. **Revista Brasileira de Terapia Intensiva**, Porto Alegre, v. 25, n. 4, p. 319-326, 2013. Disponível em: <<http://www.scielo.br/pdf/rbti/v25n4/0103-507x-rbti-25-04-0319.pdf>>. Acesso em: 02 junho de 2018.

CARVALHO, W.B., Horigoshi, N.K. **Conceitos Básicos e Contra indicações da VNIPP**. In: Ventilação Não Invasiva em Neonatologia e Pediatria. 1 ed, São Paulo: Editora Atheneu, 2007.

COUTINHO, José Carlos Rodrigues; SILVA JUNIOR, William Fernandes da Silva. A eficácia da utilização de reexpansão por EPAP, para prevenção e reversão de atelectasia: revisão de literatura. **AMAZÔNIA: SCIENCE & HEALTH**, Araguaína, v. 3, n. 4, p. 26-31, 2015. Disponível em: <<http://ojs.unirg.edu.br/index.php/2/article/viewFile/864/385>>. Acesso em: 20 abril de 2018.

CRUVINEL, Fernando Guimarães; PAULETTI, Claremir Maria. **Formas de atendimento humanizado ao recém-nascido pré termo e de baixo peso na unidade de terapia Neonatal: Uma revisão**. Cadernos de Pós-graduação em Distúrbios do Desenvolvimento, São Paulo, v. 9, n. 1, p. 102-125, 2009. Disponível em: <<http://editorarevistas.mackenzie.br/index.php/cpgdd/article/view/11162>>. Acesso em: 05 maio 2018.

CUNHA, Cleize Silveira; TOLEDO, Rafael Vianna. Atuação da fisioterapia na reversão das atelectasias: um relato de caso na unidade de terapia intensiva. **Revista científica do Centro Universitário de Volta Redonda**. Rio de Janeiro, Caderno UniFOA, Ano II, n. 04, agosto, p. 81-87, 2007. Disponível em: <<http://revistas.unifoa.edu.br/index.php/cadernos/article/viewFile/881/785>>. Acesso em: 10 maio de 2018.

DARGAVILLE, Peter A. Administrando surfactante sem intubação - o que a máscara laríngea nos oferece?. **Jornal de pediatria**, v. 93, n. 4, p. 313-316, 2017. Disponível em: <http://www.scielo.br/pdf/jped/v93n4/pt_0021-7557-jped-93-04-0313.pdf>. Acessado em: 17 de novembro de 2018.

DELLAQUA, Denise Cordeiro; CARDOSO, Fabíola Schirr. Assistência De Enfermagem Ao Recém-Nascido Prematuro Extremo. **Revista Eletrônica da**

Faculdade Evangélica do Paraná, Curitiba, v. 2, n. 4, p. 02-18, 2012. Disponível em: <<http://www.fepar.edu.br/revistaeletronica/index.php/revfepar/article/view/63/75>>. Acesso em: 09 maio de 2018.

DOMINGUEZ, Mariana Chiaradia; ALVARES, Beatriz Regina. Atelectasia pulmonar em recém-nascidos com doenças clinicamente tratáveis submetidos a ventilação mecânica: aspectos clínicos e radiológicos. **Radiologia Brasileira**, Campinas, v. 51, n. 1, p. 20-25, 2018. Disponível em: <http://www.scielo.br/pdf/rb/v51n1/pt_0100-3984-rb-20160157.pdf>. Acesso em: 22 maio 2018.

DUGGAN, Michelle; KAVANAGH, Brian P. Atelectasis in the perioperative patient. **Current Opinion in Anesthesiology**, v. 20, n. 1, p. 37-42, 2007. Disponível em: <<https://doi.org/10.1097/ACO.0b013e328011d7e5>>. Acesso em: 15 agosto 2018.

FARIA, Loíse Fernandes; GOMES, Renata Campos. **Assistência da fisioterapia em uti neonatal. Uma revisão bibliográfica**. 2010. 42 f. Trabalho de Conclusão de Curso – Curso de Fisioterapia, Centro Universitário de Brasília. Brasília. Disponível em: <<http://repositorio.uniceub.br/bitstream/123456789/4480/3/CAPA%20-%20RESUMO%20FINAL%20cd.pdf>> Acesso em: 04 abril de 2018.

FELÍCIO, Sandra Regina; PEREIRA, Karina. Alterações neuropsicomotoras em prematuros que permanecem por longo período em ventilação mecânica invasiva. **ConScientiae Saúde**, São Paulo, v. 9, n. 2, p. 324-330, 2010. Disponível em: <<http://www.redalyc.org/pdf/929/92915260021.pdf>>. Acesso em: 20 maio de 2018.

FIATT, Marciane Pesamosca; DAHER, Bárbara Rodriguez, SANTOS, Angélica Meneses. Reversão da atelectasia em recém-nascido prematuro após uma sessão de fisioterapia respiratória – Relato de caso. **Clinical & Biomedical Research**. Porto Alegre, v. 33, n. 3/4, p. 269-273, 2013. Disponível em: <<http://seer.ufrgs.br/index.php/hcpa/article/view/39887>>. Acesso em: 17 maio de 2018.

FONTANA, Samanta Rattis Cartele Bez et al., Abordagem fisioterapêutica na atelectasia. **Revista Digital**, Buenos Aires. Ano 14, nº 140, 2010. Disponível em: <<http://www.efdeportes.com/efd140/abordagem-fisioterapeutica-na-atelectasia.htm>>. Acesso em: 03 maio de 2018.

GOLDENBERG Robert L et al., **The preterm birth syndrome: issues to consider in creating a classification system**. American journal of obstetrics and gynecology, v. 206, n. 2, p. 113-118, 2012. Disponível em: <[https://www.ajog.org/article/S0002-9378\(11\)02170-3/fulltext](https://www.ajog.org/article/S0002-9378(11)02170-3/fulltext)>. Acesso em: 11 maio de 2018.

GOMES, Tayse Angélica Martins; REIS, Juliana Carvalho; GOMES, Wanderson Fagner. Prevalência de lesão de septo nasal em recém-nascidos assistidos na Unidade de Terapia Intensiva Neonatal de um hospital do Município de Caratinga-MG. **Revista de Ciências**, [S.l.], v. 8, n. 2, p. 41-57, 2017. Disponível em: <<http://bibliotecadigital.unec.edu.br/ojs/index.php/revistadeciencias/article/viewFile/503/600>>. Acesso em: 02 junho de 2018.

GOMES, Camilla Tie Fucuda; MALVÃO, Milena Mantovani. **Ventilação não invasiva em UTI neonatal: revisão bibliográfica**. 2015. 35 f. Trabalho Conclusão de Curso (Monografia) – Curso de Fisioterapia - Faculdade de Pindamonhangaba, Fundação Universitária Vida Cristã São Paulo, 2015. Disponível em: <<http://www.bibliotecadigital.funvicpinda.org.br:8080/jspui/bitstream/123456789/352/1/GomesMalvao.pdf>> Acesso em: 30 setembro de 2018.

GÖPEL, Wolfgang et al. **Avoidance of mechanical ventilation by surfactant treatment of spontaneously breathing preterm infants (AMV): an open-label, randomised, controlled trial**. *The Lancet*, v. 378, n. 9803, p. 1627-1634, 2011. Disponível em: <[https://www.thelancet.com/journals/lancet/article/PIIS0140-6736\(11\)60986-0/fulltext](https://www.thelancet.com/journals/lancet/article/PIIS0140-6736(11)60986-0/fulltext)> Acesso em: 18 outubro de 2018.

GUYTON, Arthur. Clifton.; HALL John. E. **Tratado de Fisiologia Médica**. 12. ed. Rio de Janeiro: Elsevier, 2011.

HERTING, Egbert. Less invasive surfactant administration (LISA) ways to deliver surfactant in spontaneously breathing infants. **Early human development**, Panamá, v. 89, n.11, p. 875-880, 2013. Disponível em: <<https://doi.org/10.1016/j.earlhumdev.2013.08.023>>. Acesso em: 24 agosto de 2018.

JOHNSTON, Cintia et al., I Recomendação brasileira de fisioterapia respiratória em unidade de terapia intensiva pediátrica e neonatal. **Revista Brasileira Terapia Intensiva**. São Paulo, v. 24, n. 2, p. 119-129, 2012. Disponível em: <<http://www.scielo.br/pdf/rbti/v24n2/05.pdf>>. Acesso em: 08 maio de 2018.

JOHNSTON, Cintia; CARVALHO, Werther Brunow. Atelectasias em pediatria: mecanismos, diagnóstico e tratamento. **Revista da Associação Médica Brasileira**. São Paulo, v. 54, n. 5, p. 455-460, 2008. Disponível em: <<http://www.scielo.br/pdf/ramb/v54n5/a21v54n5.pdf>>. Acesso em: 16 abril de 2018.

JOÃO, Priscila Cristina; DAVIDSON, Josy. Assistência fisioterapêutica ao recém-nascido em unidade de terapia intensiva neonatal: revisão bibliográfica. **Pediatria Moderna**, v. 42, p. 296, 2006. Disponível em: <http://www.moreirajr.com.br/revistas.asp?fase=r003&id_materia=3475> Acessado em: 22 novembro de 2018.

KILSZTAJN, Samuel et al., Assistência pré-natal, baixo peso e prematuridade no Estado de São Paulo, 2000. **Revista Saúde Pública**. São Paulo, v. 37, n. 3, p. 303-310, 2003. Disponível em: <<http://www.scielo.br/pdf/rsp/v37n3/15857.pdf>>. Acesso: 09 maio de 2018.

KREY, Francieli Cristina et al., Alterações respiratórias relacionadas à prematuridade em terapia intensiva neonatal. **Revista da Rede Enfermagem do Nordeste**. Pelotas, v. 17, n. 6, p. 766-73, 2016. Disponível em: <<http://www.periodicos.ufc.br/rene/article/view/6490>>. Acesso em: 28 maio de 2018.

LAHÓZ, Ana Lúcia Capelari et al. **Fisioterapia em UTI Pediátrica e Neonatal**. 1º Ed, Barueri: Manole, 2009.

LANZA, Fernanda de Córdoba; BARCELLOS, Patrícia Gombai; DAL CORSO, Simone. **Benefícios do decúbito ventral associado ao CPAP em recém-nascidos prematuros**. Fisioterapia e Pesquisa, São Paulo, v. 19, n. 2, p. 135-140, 2012. Disponível em: <<http://www.scielo.br/pdf/fp/v19n2/08.pdf>>. Acesso em: 04 junho de 2018.

LANZA, Fernanda de Córdoba, GAZZOTTI, Maria Rodrigues, PALAZZIN, Alessandra. **Fisioterapia em Pediatria e Neonatologia da UTI ao Ambulatório**. São Paulo: Roca, 2012.

LAU, Christine SM; CHAMBERLAIN, Ronald S.; SUN, Shyan. **Less invasive surfactant administration reduces the need for mechanical ventilation in preterm infants: a meta-analysis**. Global pediatric health, Panamá, v. 4, p. 1-9, 2017. Disponível em: <<https://doi.org/10.1177/2333794X17696683>>. Acesso em: 22 agosto de 2018.

LIBERALI, Joyce; DAVIDSON, Josy; SANTOS, Amelia Miyashiro Nunes. Disponibilidade de assistência fisioterapêutica em unidades de terapia intensiva neonatal na cidade de São Paulo. **Revista Brasileira Terapia Intensiva**. São Paulo, v. 26, n. 1, p. 57-64, 2014. Disponível em: <<http://www.scielo.br/pdf/rbti/v26n1/0103-507X-rbti-26-01-0057.pdf>>. Acessado em: 22 maio de 2018.

LIMA, Marcela Raquel de Oliveira et al. Comparação dos níveis de pressão positiva contínua nas vias aéreas através de dois sistemas. **Jornal de Pediatria**. Rio Janeiro, v. 80, n. 5, p. 401-406, 2004. Disponível em: <<http://www.scielo.br/pdf/jped/v80n5/v80n5a11.pdf>> Acesso em: 16 outubro de 2018.

MAIA, Francisco Eudison da Silva et al., A fisioterapia nas unidades de terapia intensiva neonatal. **Revista da Faculdade de Ciências Médicas de Sorocaba**. Mossoró, v. 18, n. 1, p. 64-65, 2016. Disponível em: <<https://revistas.pucsp.br/index.php/RFCMS/article/view/22134/pdf>>. Acesso em: 10 maio de 2018.

MIYOSHI, Milton Harumi. Terapêutica de reposição de surfactante. **Jornal de Pediatria**, São Paulo, v. 77, n. 1, p. 3-8, 2001. Disponível em: <<http://www.jped.com.br/conteudo/01-77-s3/port.pdf>>. Acesso em: 15 maio de 2018.

MOREIRA, Maria Elisabeth Lopes; LOPES, José Maria de Andrade; CARVALHO, Manueolil de. **Ventilação mecânica no recém-nascido**. Rio de Janeiro, Editora FioCruz, 2004. Disponível em: <<http://books.scielo.org/id/wcgvd/pdf/moreira-9788575412374.pdf>>. Acesso em: 02 junho de 2018.

NIEMARKT, H. J.; HÜTTEN, M. C.; KRAMER, Boris W. Surfactant for respiratory distress syndrome: new ideas on a familiar drug with innovative applications. **Neonatology**, Maastricht, v. 111, n. 4, p. 408-414, 2017. Disponível em: <<https://www.ncbi.nlm.nih.gov/pubmed/28538236>>. Acesso em: 20 maio de 2018.

OLIVEIRA, Caroline de Souza et al. Perfil de recém-nascidos pré-termo internados na unidade de terapia intensiva de hospital de alta complexidade. **ABCS Health Sciences**, São Paulo, v. 40, n. 1, 2015. Disponível em: <<https://portalinepas.org.br/abcshs/article/viewFile/700/665>>. Acesso em: 29 maio de 2018.

OLIVEIRA, Laura Leismann de et al. Fatores maternos e neonatais relacionado a prematuridade. **Revista da Escola de Enfermagem da USP**, São Paulo, v. 50, n. 3, p. 382-389, 2016. Disponível em: <http://www.scielo.br/pdf/reeusp/v50n3/pt_0080-6234-reeusp-50-03-0382.pdf>. Acesso em: 29 maio de 2018.

PEDRO, Flavya Kassia Smider et al. **Assistência fisioterapêutica em recém-nascidos prematuros internados em UTI neonatal pública**. Fisioterapia Brasil - Volume 14 - Número 2, 2013. Disponível em: <<http://portalatlanticaeditora.com.br/index.php/fisioterapiabrasil/article/view/376/665>>. Acesso em: 28 maio de 2018.

PERES, Gicelle de Souza Cunha. **Fatores de risco para Displasia Broncopulmonar em recém nascidos de muito baixo peso tratados com ventilação mecânica na primeira semana de vida**. 2006, 153 f. Dissertação (Doutorado em Saúde da Criança e do Adolescente) Faculdade de Ciências Médicas, Universidade Estadual de Campinas, Campinas, 2006. Disponível em: <<http://repositorio.unicamp.br/jspui/handle/REPOSIP/309973>>. Acesso em: 02 maio de 2018.

PEREIRA, Fabiola Lima et al. A manipulação de prematuros em uma Unidade de Terapia Intensiva Neonatal. **Revista da Escola de Enfermagem da USP**. São Paulo, v. 47, n. 6, p. 1272-1278, 2013. Disponível em: <<http://www.scielo.br/pdf/reeusp/v47n6/0080-6234-reeusp-47-6-01272.pdf>>. Acesso em: 05 maio de 2018.

PERONI, D. G.; BONER, A. L. Atelectasis: mechanisms, diagnosis and management. **Paediatric respiratory reviews**. Verona, v. 1, n. 3, p. 274-278, 2000. Disponível em: <<https://doi.org/10.1053/prrv.2000.0059>>. Acesso em: 16 agosto de 2018.

PORTER, Robert S; KAPLAN, Justin L.; HOMEIER, Barbara P. **Manual de Merck de diagnósticos médicos: um guia prático e sucinto de etiologia, avaliação e tratamento**. São Paulo: Roca, 2012.

PRADO, Cristiane; VALE, Luciana Assis. **Fisioterapia neonatal e pediátrica**. 1º Ed. São Paulo: Manole, 2012.

REBELLO, Celso M. et al. Terapia com surfactante pulmonar exógeno: o que é estabelecido e o que necessitamos determinar. **Jornal de Pediatria**, Rio de Janeiro, v. 78, p. 215-26, 2002. Disponível em: <<http://www.scielo.br/pdf/%0D/jped/v78s2/v78n8a12.pdf>> Acessado em: 19/11/2018.

RIBEIRO, Ivete Furtado; MELO, Ana Paula L.; DAVIDSON, Josy. **Fisioterapia em recém-nascidos com persistência do canal arterial e complicações pulmonares**. Revista Paulista de Pediatria, Belém, v. 26, n. 1, p. 77-83, 2008. Disponível em: <<http://www.scielo.br/pdf/rpp/v26n1/a13v26n1.pdf>>. Acesso em: 29 maio de 2018.

RODRIGUES, Cristina Alexandra Fernandes, VARANDA; Estela Maria Guerreiro, COSTA, Abílio Jose Almeida. Atelectasia - Estudos De Caso Intervenção Do Enfermeiro Especialista De Reabilitação. **Revista Nursing**. Lisboa, v. 228, p. 6-11, 2012. Disponível em: <<http://www.hgo.pt/Portals/0/Images/Noticias/Nursing.pdf>>. Acesso em: 11 abril de 2018.

ROUPA, Mayla Cristina; VIVAS, Ivan dos Santos. **Os efeitos do posicionamento nas variáveis respiratórias de recém-nascidos pré-termos em unidades de terapia intensiva neonatal: uma revisão sistemática**. Anais do Conic-Semesp. Volume 1, 2013 - Faculdade Anhanguera de Campinas - Unidade 3. Disponível em: <<http://conic-semesp.org.br/anais/files/2013/trabalho-1000015254.pdf>>. Acesso em: 21 junho de 2018.

RUSCHEL, Luíza; NADER, Paulo de Jesus Hartmam. **A doença da membrana hialina em prematuros de baixo peso**. Revista da AMRIGS, Porto Alegre, v. 58, n. 3, p. 193-197, 2014. Disponível em: <<http://www.amrigs.org.br/revista/58-03/004.pdf>>. Acesso em: 05 maio de 2018.

SANTOS, Érica Silva Machado dos; OLIVEIRA, Ana Claudia Tomazetti de; BERENCHTEIN. Protocolo de desmame em neonatologia. **Revista UNILUS Ensino e Pesquisa**. São Paulo, v. 11, n. 24, p. 30-35, 2014. Disponível em: <<http://revista.unilus.edu.br/index.php/ruep/article/view/196>>. Acesso em: 18 junho de 2018.

SARMENTO, George Jerre Vieira. CARVALHO, Fabiane Alves; PEIXE, Adriana de Arruda Falcão. **Fisioterapia respiratória em pediatria e neonatologia**. São Paulo, Ed. Manole, 2º Edição, 2011.

SILVA, Luciana Rodrigues. **Diagnóstico em pediatria**. - Rio de Janeiro: Guanabara Koogan, 1º Ed. 2009.

SUGUIHARA, Cleide; LESSA, Andrea Cacho. **Como minimizar a lesão pulmonar no prematuro extremo**: propostas. Jornal de pediatria, [online] v. 81, n. 1, p. S69-S78, 2005. Disponível: <<http://www.scielo.br/pdf/jped/v81n1s1/v81n1s1a09.pdf>>. Acesso em: 02 junho de 2018.

TABILE, Patrícia Michele et al., Características dos partos pré termo em hospital de ensino do interior do Sul do Brasil: análise de 6 anos. **Revista da AMRIGS**, Porto Alegre, v. 60, n. 3, p. 168-172, 2016. Disponível em: <http://www.amrigs.org.br/revista/60-03/02_1523_Revista%20AMRIGS.PDF>. Acesso: 27 maio de 2018.

TECKLIN, Jan Stephen. **Fisioterapia pediátrica**. 3º Ed., Porto alegre, Editora Artmed, 2002.

THEIS, Rita Casciane Simão Reis; GERZSON, Laís Rodrigues; ALMEIDA, Carla Skilhan. A atuação do profissional fisioterapeuta em unidades de terapia intensiva neonatal. **Cinergis**, Santa Cruz do Sul, v.17, n. 2, p.168-176, 2016. Disponível em: <<http://cev.org.br/biblioteca/a-atuacao-do-profissional-fisioterapeuta-em-unidades-de-terapia-intensiva-neonatal/>>. Acesso em: 05 maio de 2018.

TOSO, Beatriz Rosana Gonçalves de Oliveira et al. Validação de protocolo de posicionamento de recém-nascido em Unidade de Terapia Intensiva. **Revista Brasileira de Enfermagem**, Brasília, v. 68, n. 6, p. 1147-1153, 2015. Disponível em: <<http://www.scielo.br/pdf/reben/v68n6/0034-7167-reben-68-06-1147.pdf>>. Acesso em: 21 junho de 2018.

TRONCO, Caroline Sissy et al. Manutenção da lactação de recém-nascido prétermo: rotina assistencial, relação mãe-filho e apoio. *Esc. Anna Nery* [online]. **Revista de Enfermagem**, v. 19, n. 4, p. 635-640, 2015. Disponível em: <<http://www.scielo.br/pdf/ean/v19n4/1414-8145-ean-19-04-0635.pdf>>. Acesso em: 20 maio de 2018.

URZÊDA, Renan Neves et al., Reflexos, reações e tônus muscular de bebês pré-termo em um programa de intervenção precoce. **Revista Neurociência**, Goiânia, v. 17, n. 4, p. 319-325, 2009. Disponível em: <<http://www.revistaneurociencias.com.br/edicoes/2009/RN%2017%2004/436%20original.pdf>>. Acesso em: 28 maio de 2018.

VASCONCELOS, Gabriela Arruda Reinaux; ALMEIDA, Rita de Cássia Albuquerque; BEZERRA, Andreza Lemos. Repercussões da fisioterapia na unidade de terapia intensiva neonatal. **Fisioterapia em Movimento**, Curitiba, v. 24, n. 1, p. 65-73, 2011. Disponível em: <<http://www.scielo.br/pdf/fm/v24n1/v24n1a08.pdf>>. Acesso em: 18 maio de 2018.

ZAJDI, Anita KM et al. Effect of case management on neonatal mortality due to sepsis and pneumonia. **BMC Public Health**, [S.l.], v. 11, n. 3, p. S13, 2011. Disponível em: <<https://www.ncbi.nlm.nih.gov/pubmed/21501430>> Acesso em: 03 junho de 2018.